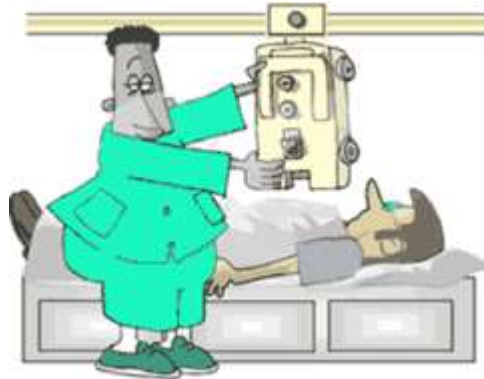


آمادگی بیماران قبل از انجام گرافی

پرتونگاری با اشعه ایکس آزمون پزشکی غیر تهاجمی است که به پزشک کمک می کند تا بهترین تشخیص و درمان را برای بیمار ارائه دهد. تصویر برداری با اشعه ایکس شامل تحت شعاع قرار دادن قسمتی از بدن با مقادیری کوچک از پرتوهای یونیزان به منظور تصویر برداری از داخل بدن است. پرتوهای ایکس قدیمی ترین و رایج ترین ابزار برای تصویر برداری پزشکی است.



کاربرد اشعه ایکس

پرتو ایکس می تواند ماهیت خود را تغییر دهد. از این رو جذب آن توسط سلول های موجودات زنده یا گیاهان امکان آسیب زدن با آنها را ایجاد می کند. اما قدرت اشعه ایکس در عبور از بافت های نرم امکان عکس برداری از اندام های درونی را فراهم می کند. از این رو اشعه ایکس معمولاً در پزشکی به منظور عکس برداری از اندام های درونی استفاده می شود. با استفاده از عکس های تهیه شده بوسیله پرتو ایکس می توان محل دقیق شکستگی استخوان و میزان آنرا تعیین کرد.

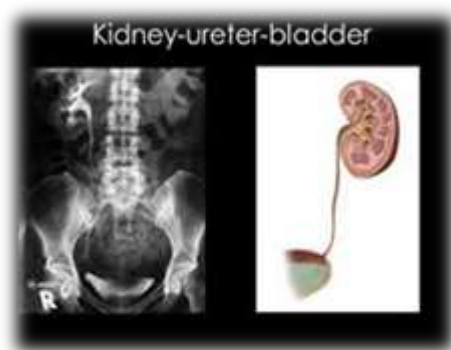روش های انجام گرافی

عکس های ساده مانند: دست ، پا ، بینی، سر نیاز به آمادگی خاصی ندارند و در صورت داشتن نسخه ی پزشک بدون انتظار در اسرع وقت انجام می شود.

اما برخی از گرافی ها مانند: شکم و مهره های کمر و گردن نیاز به آمادگی دارند که بعد از مصرف دارو خدمات ارائه می شود.

آمادگی بیمار

شامل آماده کردن بیمار برای گرفتن رادیوگرافی ساده شکم k.u.B Kidney ureter Bladder (کلیه، مثانه، حالب) بررسی ساده از اعضای درونی شکم مانند کلیه ها، کبد، طحال و همچنین وجود گاز و مواد در وعده ها و یا هوا و مایعات است.



- در عکس برداری K.U.B بیمار باید آمادگی قبلی داشته باشد. یعنی شب قبل از رادیوگرافی با تجویز مسهل های روغنی و داروهای جذب کننده گاز روده و یا داروهای کمکی به منظور حرکت انداختن حالات طبیعی روده، در صورت وجود یبوست در برخی افراد تخلیه مثانه از ادرار سعی می شود تا موانع تصویری که کلیه ها و دستگاه صفراوی و غیره را می پوشاند از سر راه برداشته شوند. اهمیت این موضوع در مواردی که به منظور عکسبرداری سنگ ریزه های ادراری و یا حدود و اندازه اعضای داخلی شکم است بیشتر نمودار می گردد
- ✓ دستورات آمادگی بر حسب وزن - سن - جنسیت و چگونگی حال عمومی و وضع بیمار تغییر می کند.
 - ✓ بادیدن بیمار داروهای لازم و مقدار مصرفی مناسب تعیین می گردد البته می توان در صورت فوریت بیماری بدون اتلاف وقت و در همان مراجعه ی اول بدون هیچ آمادگی قبلی عکس ساده شکم گرفت که در بیماری از موارد یک عکس ساده فوری شکم باعث تشخیص قطعی بیماری گردید و اقدامات در مانی اولیه انجام می شود.
 - ✓ پرتونگاری از شکم در موارد آپاندیسیت، کوایک، نفرویک، تصادف به علت اجسام خارجی-انواژیناسیون، پیچ خوردگی روده که آزمایش جنبه ی فوری دارد بدون هیچگونه آمادگی قبلی انجام می شود.

رادیوگرافی مهره های کمر

همانند K.U.B است شب قبل از مسهل و صبح گرافی ناشتا باشد. در این پرتونگاری بیمار بایستی قبلا آماده باشد زیرا در صورت پاک بودن روده ها، مهره ها بهتر دیده می شوند ، برای جلوگیری از پراکندگی اشعه باید مثانه کاملا تخلیه شود.

دستورات دارویی برای آمادگی بیماران

1. قرص دایمتیکون
2. قرص بیزاکودیل
3. روغن گرچک